Dementia and Neurocognitive Disorders
2011; 10: 34-36

■ CASE REPORT ■

보행 실조의 지연 회복을 보인 소뇌 병변을 동반한 급성 베르니케 뇌병증 환자의 확산텐서 신경로 영상

신형우 · 구본대

관동대학교 의과대학 명지병원 신경과

Received : April 20, 2010
Revision received : March 16, 2011
Accepted : March 16, 2011

Address for correspondence
Bon D. Ku, M.D.
Department of Neurology, Myongji Hospital, 697-24 Hwajeong-dong, Deogyang-gu, Goyang 412-270 Korea
Tel: +82-31-810-5450
Fax: +82-31-969-0500
E-mail: neurodasan@paran.com

*This study was supported by a grant of the Korea Health 21 R&D Project, Ministry of Health & Welfare, Republic of Korea (A050079).

Diffusion Tensor Tractography in an Acute Wernicke Encephalopathy Patient with Cerebellar Lesion Showing Delayed Recovery of Gait Ataxia

Hyung Woo Shin, M.D., Bon D. Ku, M.D.

Department of Neurology, Kwandong University College of Medicine, Goyang, Korea

Diffusion tensor image (DTI) can provide the prognosis of the rehabilitation as well as the structural integrity of the white matter tract in acute brain lesion. We experienced a 29-yr old female Wernicke encephalopathy patient. The extensive cerebellar lesions resulted in severe gait ataxia at the early stage of the disease. However, preserved pontocerebellar tracts which were demonstrated in 3-dimensional fiber tractography using DTI may explain the delayed improvement of gait ataxia one year later. DTI can be a useful tool for the in-vivo prediction of the ataxia prognosis in the Wernicke encephalopathy patient.

Key Words: *Diffusion tensor image, 3-dimensional fiber tractography, Wernicke encephalopathy*

베르니케 뇌병증은 티아민 결핍에 의한 의식혼동, 실조, 안구운동 장애 등의 임상증상을 나타내는 질환이다[1]. 베르니케 뇌병증의 병변은 내측시상, 시상하부, 중뇌의 뇌수도관주위 회백질, 유두체 등에 대칭적으로 나타난다[1]. DWI가 널리 사용되면서 베르니케 뇌병증의 병변이 종래의 제3뇌실 주변 구조물뿐만 아니라 대뇌피질[2], 뇌간[3] 혹은 소뇌[4-8]에 거쳐 광범위하게 보고되고 있다. 그중 소뇌를 침범하는 급성 베르니케 뇌병증의 확산강조영상(Diffusion-Weighted Image, DWI)은 세포독성 부종을 반영하며 2주 정도 지나면 사라지는 경과를 보인다[4-8]. 저자들은 광범위한 양측 소뇌 병변을 보이는 급성기 베르니케 뇌병증 환자에서 DWI 및 확산텐서영상(Diffusion tensor image)을 실시하여 병변 부위 교뇌 소뇌 다발의 보존을 확인하고 장기간에 거쳐 보행 실조가 개선된 증례를 경험하였기에 보고하고자 한다.

증 례

29세 여자가 3일 전부터 시작된 의식 저하, 운동 실조, 안근 마비를 주 증상으로 응급실에 내원하였다. 환자는 3년 전부터 주 2-3회씩 만취할 때까지 술을 마시기 시작하였다. 최근 3개월 전부터는 매일 소주를 3-4병씩 마셨으며 특히 내원 1개월 전부터는 식사를 전혀 하지 않고 술만 마시며 지내왔다. 내원 3일 전부터 묻는 말에 대답을 하지 않고 엉뚱한 소리를 하며 일어나서 움직이려고 할 때 중심을 잡지 못하고 쓰러졌다. 상기 증상들이 점차 심해지더니 내원 당일에는 시선이 앞쪽으로 고정된 채 반응이 없고 알 수 없는 소리를 계속 하는 양상을 보여 내원하였다.

내원 당시 혈압은 158/103 mmHg, 심박동수는 130회/분, 호흡수는 20회/분, 체온은 37.2°C였다. 신경학적 검사에서 의식은 혼란스러운 상태였으며 눈은 뜰 수는 있었지만 시선은 고정되어 수의적인 안구운동은 불가능하였다. 대광 반사는 정상이었으나 인형 안 반사는 관찰되지 않았다. 상하지의 운동실조가 매우 심하여 일으켜 세우면 서 있거나 앉아 있을 수도 없었다. 심부건 반사는 양측에서 저하되었으며 바빈스키 징후는 관찰되지 않았다. 내원 당시 실시한 K-MMSE상 19점으로 지남력 장애, 집중력 장애 및 기억회상 장애 등이 관찰되었다.

환자의 병력과 신경학적 검사소견을 토대로 급성 베르니케 뇌병증으로 판단되어 티아민 100 mg을 정맥 투여하였다. 티아민 투여 24시간 후부터 환자의 안근 마비는 점차 호전되기 시작하였으며 48시간 후부터는 의식은 명료해졌으나 심한 기억장애와 보행장애를 보였다. 증상발현 3일 후 뇌 Philips Gyroscan Intera 1.5 Tesla Nova Dual MRI (Philips Electronics, Eindhoven, Netherland) 기종을 사용하여 DWI와 확산텐서영상을 실시하였다. DWI는 echo planar imaging

(EPI) (TR/TE 1,000/66 msec, flip angle 90°, thickness 6 mm)로 b factor 1,000 sec/mm^2, 20 slices)에서 실시하였고 확산텐서 영상은 EPI (TR/TE 1,000/70 msec, flip angle 90°, thickness 2 mm, 55 slices, FOV 224 mm, RFOV 100%)로 b factor 600 sec/mm^2, 55 slices)에서 실시하였다. 확산텐서 영상 촬영 후 양측 중간소뇌다리에 seed point를 잡아 Interactive Data Language 프로그램(version 6.0)을 사용하여 3차원 tractography를 실시하였다. DWI에서 양측 내측 시상, 뇌수도관주위 회백질, 소뇌 충부와 양측 중간소뇌다리를 포함한 소뇌 반구에 고신호 강도의 병변이 관찰되었고 양측 중간소뇌다리의 현성 확산계수(Apparent diffusion coefficient, ADC) 좌우측 평균이 각각 $6.74 \pm 0.63 \times 10^{-3}$ mm^2/sec 및 $6.69 \pm 0.54 \times 10^{-3}$ mm^2/sec로 감소되어 있었다(정상치, $7.64 \pm 0.48 \times 10^{-3}$ mm^2/sec) 확산텐서영상에서 양측 중간소뇌다리의 분할 비등방도(fractional anisotropy, FA)는 좌우측 평균이 각각 334 ± 15, 442 ± 14로 측정되었으며(Fig. 1A) 확산텐서영상을 이용한 3차원 신경로영상(3-dimensional fiber tractography)에서 교뇌 소뇌로의 연결은 잘 유지되고 있었다(Fig. 2). 증상발현 11일째 추적 관찰한 DWI의 ADC는 좌우측 평균이 각각 $6.74 \pm 0.46 \times 10^{-3}$ mm^2/sec 및 $6.93 \pm 0.55 \times 10^{-3}$ mm^2/sec로 변화 없이 유지되고 있었으며 소뇌 충부와 양측 소뇌 반구에서 고신호 병변이 관찰되었다(Fig. 1B). 이때 실시한 확산텐서영상에서는 FA값을 계산하지 못하였으나 육안분석(visual analysis)상 이전의 확산텐서영상과 비교하였을 때 양측 중간소뇌다리에서 신호강도의 차이는 관찰되지 않았다. 당시 환자의 보행장애 정도는 부축을 받으면 걸을 수 있을 정도로 회복되었다. 증상발현 50일 후 실시한 DWI에서 소뇌 충부와 양측 소뇌 반구를 비롯하여 내측시상, 뇌수도관 주위 회백질 주변의 고신호 강도의 병변은 모두 사라졌고 ADC의 감소도 관찰되지 않았다(좌우측 평균이 각각 $7.64 \pm 0.84 \times 10^{-3}$ mm^2/sec 및 $7.83 \pm 0.73 \times 10^{-3}$ mm^2/sec). 확산텐서영상에서는 FA값을 계산하지 못하였으나 육안분석상 이전의 확산텐서영상과 비교하여 양측 중간소뇌다리에서 신호강도의 증가가 관찰되었다(Fig. 1C). 당시 환자의 보행장애 회복속도는 매우 느려서 부축을 받으며 걸을 수 있는 정도에서 큰 진전은 없었다. 환자는 퇴원 후 약 1년간의 지속적인 재활치료를 실시하여 운동 실조는 부축 없이 평지를 걸을 수 있을 정도로 회복되었지만 여전히 계단을 오르거나 뛰기에는 어려움이 있었으며 기억장애는 별다른 호전 없이 지속되고 있었다.

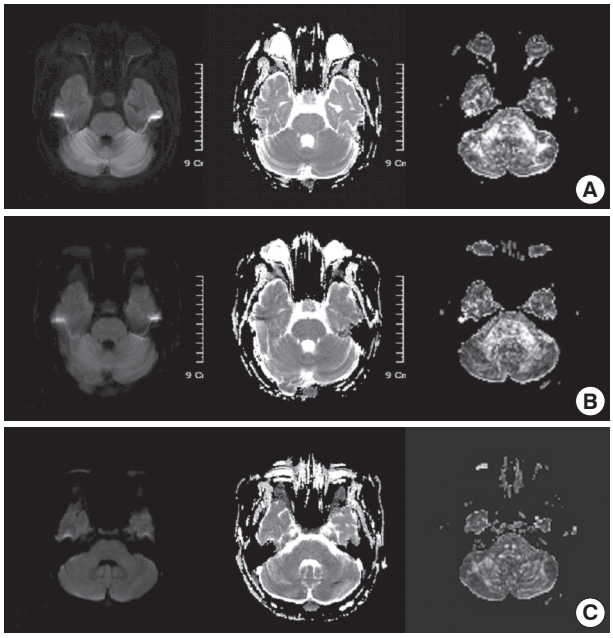

Fig. 1. The serial diffusion-weighted image (DWI), apparent diffusion coefficient (ADC) map and Diffusion tensor image (FA map) (DTI) of the patient. The (A), (B) and (C) represent the DWI, ADC map and DTI at the 3, 11 and 50 days after Wernicke encephalopathy symptoms, respectively.

고 찰

뇌백질은 축삭들이 일정한 방향으로 배열되어 있어 물분자들이 일정한 방향으로 확산되는 비등방성(anisotropy)의 방향성이 존재한다. 확산텐서영상은 6개 이상의 다른 방향으로 확산 기울기(diffusion gradient)를 걸어주고 각 방향별 확산계수를 각 화적소별로 계산하여 지도화한 영상으로 백질의 구조적인 연결 정도(integrity)를 평가할 수 있다[9]. 조직의 확산 비등방성은 분할 비등방도로 정량화할 수 있는데 FA값이 0이면 조직이 완전히 등방성을 가지게 되고, 1이면 완전히 비등방성을 보인다[10].

급성 베르니케 뇌병증의 DWI 소견은 티아민 결핍에 의한 세포막 변성에 의하여 신경세포 내의 농도경사가 파괴되어 나타난 세포독성 부종에 의한다[11]. 지금까지 보고된 급성 베르니케 뇌병증에 의한 소뇌 병변은 발병 2주 후에는 사라지지만 보행 실조증은 3달 이

Fig. 2. The diffusion tensor image (FA map) of the patient at the 3 day after Wernicke encephalopathy symptoms. The 3-dimensional fiber tractography revealed preserved bilateral symmetric pontocerebellar tracts. Seed points are located both middle cerebellar peduncles.